Ueber Methoden der Exartikulationen des Fußes in der Chopart'schen Gelenklinie.

Inaugural-Dissertation

zur

Erlangung der Doktorwürde

in der

Medizin, Chirurgie und Geburtshilfe

der

Hohen medizinischen Fakultät der Universität Marburg

vorgelegt von

Adolf Wolter
Oberarzt d. Res.

R. UNIV. BIBLIOTHEEK LEIDEN

MARBURG
Buchdruckerei von Joh. Hamel
1918.

Angenommen von der medizinischen Fakultät Marburg
am 6. August 1918.

Gedruckt mit Genehmigung der Fakultät.

Referent: Geheimrat Prof. Dr. König.

Meiner lieben Mutter!

„Die funktionellen Resultate der Chopart'schen Exartikulation, welche den Gegenstand langer und heftiger Controversen gebildet haben, sind, wie sich schon aus diesem Umstande entnehmen läßt, keineswegs immer ganz günstige gewesen, zum Teil so ungünstige namentlich auf Seiten französischer Chirurgen, daß man sie vollständig aus der Reihe der partiellen Fußamputationen hat ausstoßen wollen."

So schreibt Eulenburg in seiner Real-Encyklopädie der gesamten Heilkunde.

Auf dem internationalen Chirurgen-Kongreß im Jahre 1914 ist die Entgliederung nach Chopart auch als eine unsichere Operation bezeichnet worden.

„Sie trägt oft zum Umschlagen des Stumpfes bei, und man soll sie, wenn auch nicht absolut verwerfen, wenigstens nur in außergewöhnlichen Fällen anwenden."

Auch Bähr hat für die Amputation nach Chopart nicht viel übrig. Sie wäre ein Zugeständnis an die Not der Verhältnisse. Wo angängig sollte sie durch den Pirogoff ersetzt werden.

Meistens ist wohl auch anstatt der Exartikulation in der Chopart'schen Gelenklinie die Pirogoff'sche Operation mit ihren vielen Modifikationen ausgeführt worden, da man zu dem Pirogoffstumpf mehr Vertrauen hatte.

Als Hauptgrund für die Mißerfolge beim Chopart ist die Retraktion der Ferse anzusehen. Während

die Wirkung der gesamten Dorsalmuskulatur des Fußes wegen Durchschneidung aufgehoben ist, haben die mächtigen Plantarflexoren durch die Achillessehne ihre Wirkung behalten, und durch dessen Zug gerät der Fuß in eine Equinus-Stellung. Bei starker Spitzfußstellung und bei einem kleinen Plantarlappen kommt die Narbe in die Gehfläche. Durch Ulceration der Narbe endigt diese Stellung mit vollständiger Aufhebung der Gehfähigkeit des Stumpfes. Durch Bildung eines möglichst großen plantaren Lappens kann der sekundären Entzündung der Narbe vorgebeugt werden.

Der Chopartstumpf ist aber bei Spitzfußstellung deswegen nicht gehfähig, weil durch den nach hinten oben gezogenen Calcaneus die vordere untere Partie tiefer steht als die hintere, und er mit dem vorderen, spitz gestalteten Teil des Knochens zur Belastung kommt.

Viele Versuche sind ausgeführt worden, um die Spitzfußstellung des Stumpfes zu bekämpfen.

So sind die im plantaren Lappen enthaltenen Beugesehnen mit den Strecksehnen am Fußrücken durch die Naht vereinigt. Auch sind die Strecksehnen unter Schaffung von festen Ansatzpunkten am Talus unter gehöriger Spannung vernäht worden.

Leser empfiehlt durch entsprechende Verbände die Bekämpfung der Spitzfußstellung. Beim ersten Verbande sollen die Bindenturen alle von hinten, das ist von der Achillessehnenfläche her nach vorn über die Wunde verlaufen, um dadurch die beiden Knochen möglichst nach vorn zu ziehen. Wenn trotzdem noch

Neigung zur Retraktion besteht, so befestigte er Heftpflasterstreifen, die von hinten her über die Achillessehne und den Plantarlappen laufen, an der Vorder- und Seitenfläche des Unterschenkels. Durch diesen Verband zog er mit großer Gewalt ohne Schädigung der Wunde, welche durch einen Bindenkopf geschützt ist, den ganzen Stumpf samt Talus und Calcaneus nach vorn.

Ferner hat man einen orthopädischen Schuh mit seitlichen Schienen angefertigt, welche wohl eine Dorsalflexion aber nicht eine Plantarflexion über einen rechten Winkel gestatten.

Auch durch die oft mehrmals wiederholte zickzackförmige Tenotomie der Achillessehne nach Bayer hat man die Spitzfußstellung zu beseitigen versucht; aber alle diese Methoden haben nicht zu einem befriedigenden Resultat geführt. Meistens war ein Erfolg nur für kurze Zeit zu verzeichnen, da die Verkürzung der Achillessehne immer wieder eintrat.

Schede, der die funktionellen Mißerfolge auf nur 9,5% angibt, beschuldigt als Ursache jener unerwünschten Stellung nicht die Sehnenkontraktur, sondern den Wegfall der vorderen Partie des Fußgewölbes, hauptsächlich aber eine Nachbehandlung, die eine anhaltende Dorsalflexion durch Gipsverband vernachlässigt.

Bergmann und Bier geben in dem Operationskurs an, daß der Hauptgrund für die Spitzfußstellung des Stumpfes in dem anatomischen Bau des Fußgelenkes zu suchen ist.

„Die beiden Unterschenkelknochen umfassen in

Form einer Gabel den Talus, dessen vorderer Teil breiter ist, als der hintere. Die Last des Körpers drängt daher den Talus beständig nach vorn, und da nach der Chopart'schen Exartikulation der durch die Wölbung des Fußgerüstes gegebene Widerstand fortfällt, wird die Spitzfußstellung des Stumpfes begreiflich."

Helferich hat daher folgende Operation ausgeführt:

Nach Auslösung des Fußes im Chopart'schen Gelenke wird vom Stumpf aus das Talo-crural Gelenk eröffnet, um seine Knorpel mit dem scharfen Löffel fortzukratzen. In einem darauf angelegten immobilisierenden Verbande suchte er die Ankylose des Gelenkes in rechtwinkeliger Stellung gegen den Unterschenkel herbeizuführen. Eine solche müsse die dem Fußstumpf günstige rechtwinklige Lage zum Unterschenkel wahren. Zur Unterstützung dieser Wirkung legte er tiefe Nähte, welche die fascia plantaris am Fußrücken fixieren und hier zur festen Anheilung zwingen.

Aber auch diese Ankylosierung des Fußgelenkes ist als nicht empfehlenswert bezeichnet worden, ebenso wie die horizontale Absägung der Calcaneusunterfläche von einem horizontalen Lateralschnitte aus.

Es ist aber nicht allein die Spitzfußstellung, die nach der Chopart'schen Operation den Stumpf wenig gebrauchsfähig macht. Es ist noch ein anderer Uebelstand bei dem Fußstumpf zu beachten.

Der Calcaneus ragt mit seiner facies articularis cuboidea etwas weiter vor als die Gelenkfläche des

Talus mit dem os naviculare. Ferner steht der Innenrand des Fußes, der Taluskopf höher über dem Boden, als das vordere Ende des Calcaneus, was durch die Wölbung der Fußsohle bedingt ist. Dadurch entsteht am Fußstumpf in dem von der Plantarfläche gebildeten Lappen eine hohle Stelle. Beim Gehen mit dem Stumpfe wird der Calcaneus dauernd mehr belastet als der Talus. Um diese Mehrbelastung auszugleichen, muß der innere Fußrand tiefer herabsinken als der äußere Rand. Der Calcaneus wird dadurch etwas nach außen gedrängt, und es resultiert also eine Valgus-Stellung des Fußstumpfes, die durch die zum Teil erhaltene Wirkung der Sehne des Peronaeus longus noch gefördert wird.

Bayer hat eine Modifikation der Chopart'schen Enukleation angegeben, die darin besteht, daß er durch ovaläre Schnittführung die Gegend des Metatarsus V erhielt, den Metatarsus V schräg durchtrennte, so daß die ganze Tuberositas im Zusammenhang mit dem Lappen blieb. Nach Abtragung der Gelenkknorpeln vom Talus und Calcaneus legte er nach Obenschlagen der Sägefläche des Metatarsus V diesen auf die beiden Knochen gut auf. Dadurch wurde die sonst hohle Stelle im Lappen gut ausgefüllt, ev. späterer Exostosenbildung vorgebeugt, und durch Erhaltung des Peronaeus brevis dessen halbe Funktion als Strecker erhalten.

Durch Annähen der Sehne des tibialis anterior und der Extensorenstümpfe an den oberen Rand des Knochendeckels bekämpfte er die Neigung des Chopart-Stumpfes zur pes valgus-Stellung.

In der letzten Zeit hat Hagemann eine neue Methode der Chopart'schen Exartikulation ausgeführt, die gute Erfolge gezeitigt hat.

Nach der typischen Schnittführung unmittelbar zentralwärts vom naviculare bis 2 cm zentralwärts von der tuberositas metatarsale V, werden die Streckssehnen durchschnitten und das Gelenk eröffnet. Der Hautmuskellappen wird von der Fußsohle bis etwa zu den Metatarsalköpfchen gebildet. Man erweitert darauf den Schnitt an dem äußeren Fußrande noch um einige Zentimeter parallel der Fußsohle und präpariert den unteren Teil des Calcaneus bis zum Tuber frei. Darauf sägt man senkrecht von oben die facies articularis cuboidea bis zum tuber calcanei ab und vernäht den Lappen der Fußsohle nach Obenschlagen mit der Schnittfläche am Dorsum.

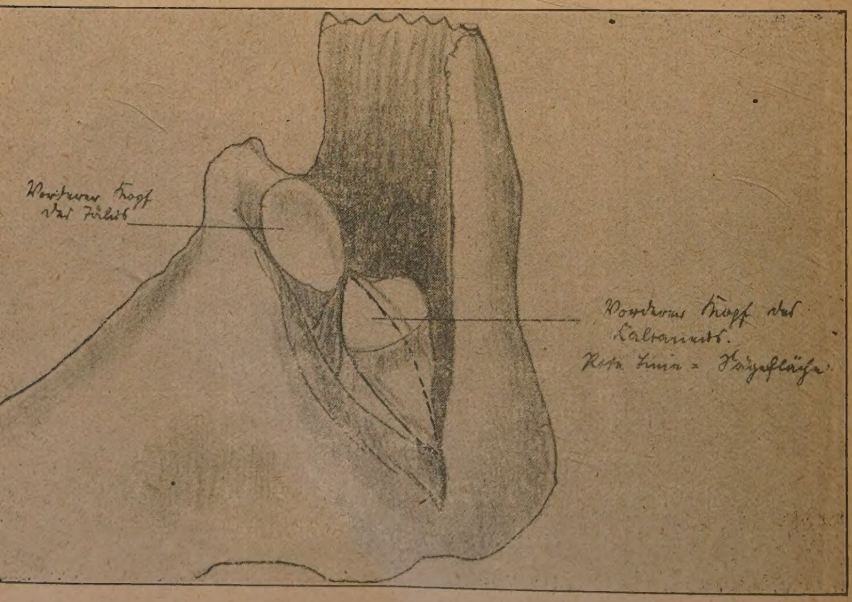

Eine ähnliche Operation hat Blasius schon einmal angegeben, die er Amputatio talo-calcanea nannte. Er führte die Operation aus, wenn bei Fußtuberkulose sich nach der Exartikulation nach Chopart der Taluskopf oder der Calcaneus oberflächlich erkrankt zeigte. Dann sägte er nach der Exartikulation diese beiden Gelenkflächen ab. Leser warnt jedoch vor dieser Operation, weil ein Recidiv der Tuberkulose den Erfolg der Operation in Frage stellt, und später die Pirogoff'sche Amputation noch ausgeführt werden muß.

Hagemann führt seine Modifikation aber nicht nur bei tuberkulöser Miterkrankung des Calcaneus aus, sondern bei jeder Chopart'schen Exartikulation wird der vordere Teil des Calcaneus abgesägt.

Er will auch die Spitzfußstellung gar nicht beseitigen, sondern baut seine Operation direkt auf das Eintreten derselben auf. Er fördert im Gegenteil noch dieselbe durch das Absägen des unteren Teiles des Calcaneus und hat dadurch eine Fläche geschaffen, womit der Patient voll auftreten kann. Die Stützfläche des Stumpfes ist der tuber calcanei, die untere Fläche des tuber tali und die abgesägte Fläche des Calcaneus. Die oben beschriebene hohle Stelle im Plantarlappen ist beseitigt. Der vordere Teil des Talus steht nicht mehr höher als der Calcaneus. Die Knochen werden gleichmäßig belastet, so daß auch die Neigung des Stumpfes zur Valgusstellung behoben ist.

In einem Falle hat sich Hagemann nicht ganz an die Exartikulation des Fußgelenkes in der Chopart-

schen Gelenklinie gehalten, sondern er hat noch einen Teil vom os cuboideum und os naviculare stehen lassen und diese beiden Knochen schräg durchsägt, wobei er nur den unteren Teil des vorderen Kopfes des Calcaneus mit fortnahm. Das Resultat ist jedoch das gleiche.

Krankengeschichten:

1. Fall:

Minna Eisenberg aus Höringhausen. (Siehe Figur 2 und 3.)

13. 3. 18. Aufnahme wegen Tuberkulose des Vorderfußes.

20. 3. Operation: Exartikulation des Fußgelenkes nach Chopart mit Schrägdurchsägung des os naviculare und os cuboideum und des unteren Teiles des vorderen Calcaneuskopfes.

27. 3. Fäden entfernt. Wunde verheilt gut.

4. 4. Patientin ist außer Bett. Sie kann gut auf den Stumpf auftreten.

9. 4. In ambulante Behandlung entlassen.

1. 7. Röntgenaufnahme. Fußstumpf steht in Spitzfußstellung. Es ist keine Neigung des Stumpfes zur pes valgus Stellung vorhanden. Patientin kann mit dem Stumpfe gehen, hat eine Prothese des Fußes erhalten.

20. 7. Patientin hat keinerlei Beschwerden. Sie kann mit dem Stumpfe gut gehen, auch mit der Prothese.

2. Fall:

Christian Schneider aus Weifenbach, Kreis Biedenkopf. (Siehe Figur 4 und 5.)

3. 4. 18. Aufnahme wegen Tuberkulose des Vorderfußes.

15. 4. Operation: Chopart'sche Exartikulation mit Modifikation nach Hagemann. Der Hautlappen wird nach Blutstillung über einem querverlaufenden Drain vernäht.

18. 4. Wunde ist reaktionslos. Drain wird entfernt.

30. 4. Wunde verheilt gut.

13. 5. Wunde am Fuß völlig geschlossen.

15. 5. Patient kann auf den Stumpf auftreten. Entlassung.

1. 7. Röntgenaufnahme: Fuß steht in Spitzfußstellung. Es ist keine Neigung zur Valgus-Stellung vorhanden. Patient kann lange mit dem Stumpfe gehen, ohne Beschwerden zu haben.

Was nun die Prothese nach der Chopart'schen Fußexartikulation betrifft, so sind verschiedene Methoden dafür angegeben worden.

Die einfachste Methode ist ein Stiefel mit verlängertem Schaft und ausgepolstertem Vorderfuß.

Auch der Schienenstiefel, wie er bei der Peronäuslähmung getragen wird, ist angewendet. Aber die Prothesen hatten keinen großen Wert, da wegen der Spitzfußstellung der Stumpf für die Gehfähigkeit gar nicht zu gebrauchen war.

Bähr pflegte daher grundsätzlich den Chopart-

stumpf in einem Schienenhülsenapparat mit einer über den Stumpf gearbeiteten Kappe festzulegen.

Biesalski hat nach Durchtrennung der Achillessehne das obere und untere Sprunggelenk blutig versteift und mittels eines von der Sohle her bis in die Tibia vorgetriebenen goldenen Nagels die Gelenkstellung so lange gesichert, bis die knöcherne Vereinigung vollendet war. Dann hat er eine Prothese hergestellt mit verschnürbarer Unterschenkelhülse und einem aus Blockfilz hergestellten Vorderfuß.

Da nach der Modifikation nach Hagemann die Unannehmlichkeiten der Spitzfußstellung behoben sind, so ist auch eine Prothese des Fußes leichter an dem Stumpfe anzubringen. Der Fußstumpf braucht nicht im Sprunggelenk fixiert zu werden; die Bewegung in dem Gelenke bleibt erhalten.

Die Patientin Minna Eisenberg hat einen Schienenstiefel mit ausgestopftem Vorderfuß erhalten, womit sie gut gehen kann.

Am Schlusse meiner Arbeit möchte ich nicht verfehlen, Herrn Geh.-Rat Prof. Dr. König für die freundliche Unterstützung meinen besten Dank auszusprechen.

Literatur.

Bergmann und *Bruns:* Handbuch der praktischen Chirurgie. Band IV.

Leser: Spezielle Chirurgie.

Rotter: Typische Operationen.

Bergmann, Bier und *Rochs:* Anleitende Vorlesungen über den Operationskurs.

Wullstein und *Wilms:* Lehrbuch der Chirurgie.

Eulenburg: Real-Encyklopädie der gesamten Heilkunde.

Th. Kocher: Chirurgische Operationslehre.

Deutsche Medizinische Wochenschrift 1908. Nr. 36, S. 1575.

Wiener Klinische Wochenschrift 1908. S. 930.

Münchner Medizin. Wochenschrift 1908. S. 1795.

Berliner Klinische Wochenschrift 1914. Nr. 20, S. 955.

Hohmann: Operative Verbesserungen der Gebrauchsfähigkeit der Stümpfe. Zeitschrift für orthopädische Chirurgie. Band 37.

Bähr: Von tragfähigen Beinstümpfen und Beinprothesen. Zeitschrift für orthopädische Chirurgie. Band 37.

Biesalski: Die Kunstglieder der Versuchs- und Lehrwerkstätte des Oskar-Helene-Heims. Zeitschrift für orthopädische Chirurgie. Band 37.

Lebenslauf.

Als Sohn des Sparkassenrendanten *Albert Wolter* und seiner Ehefrau *Sophie* geb. *Krumsiek* in Obernkirchen, Grafschaft Schaumburg, am 30. Mai 1888 evangelischer Religion geboren, besuchte ich in meiner Heimatsstadt die Bürgerschule und später das Gymnasium zu Rinteln a. W., wo ich Ostern 1908 die Reifeprüfung bestand. Ich studierte von 1908 Medizin und Zahnheilkunde in Marburg a. L., und bestand daselbst Herbst 1911 das ärztliche und das zahnärztliche Vorexamen. Im S.-S. 1912 und W.-S. 1912/13 studierte ich in Berlin und dann wieder in Marburg.

Meine akademischen Lehrer waren die Herren Professoren: *Gasser, Schenck, Friedrich, Zincke, Richarz, Matthes, König, Zangemeister, Bielschowsky, Gürber, M. B. Schmidt, Kraus, Hildebrand, Franz, Heffter, Flügge, Bumm, Lesser.*

Am 7. August 1914 bestand ich die ärztliche Notprüfung in Marburg. Ende August 1914 wurde ich Soldat und war bis Anfang 1918 im Felde, von wo ich augenkrank in die Heimat kam. Jetzt bekleide ich als Oberarzt d. Res. die Bataillonsarzt-Stelle beim Ersatz-Jäger-Bataillon Nr. 11 in Marburg.

Adolf Wolter.

Figur 2.

Figur 3.

Figur 4.

Figur 5.